
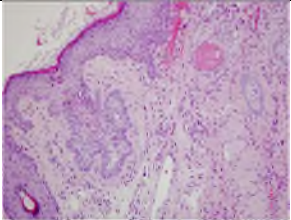

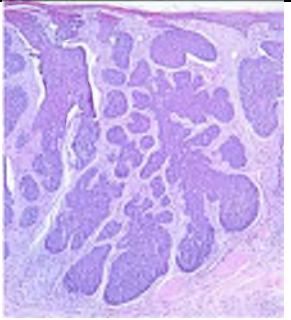



Basalzellkarzinome, Überblick

Indolente Basaliome sind: Superfiziell-multizentrisch, Solide mit den Varianten: adenoid, zystisch, keratotisch, pigmentiert, Adnexdifferenzierung und fibroepithelial (Pinkus).

<i>Indolente Typen</i>	Klinisch	Histologie Empfehlung	Histologisches Bild
	Superfiziell-multizentrisches Basaliom: Erythematöse, ggf. schuppene Maculae oder Plaques	Multiple kleine basaloide Nester mit peripherer Palisadenstellung, auf die papilläre Dermis begrenzt.	
	Noduläres Basaliom	Zellnester variabler Größe mit peripherer Palisadenstellung als relativ umschriebene Masse.	
	Sekundär ulzeriertes noduläres Basaliom	Typische Veränderungen sind die palisadenartige Anordnung der peripheren Zellen sowie eine Spaltbildung zwischen Epithel und Stroma.	